

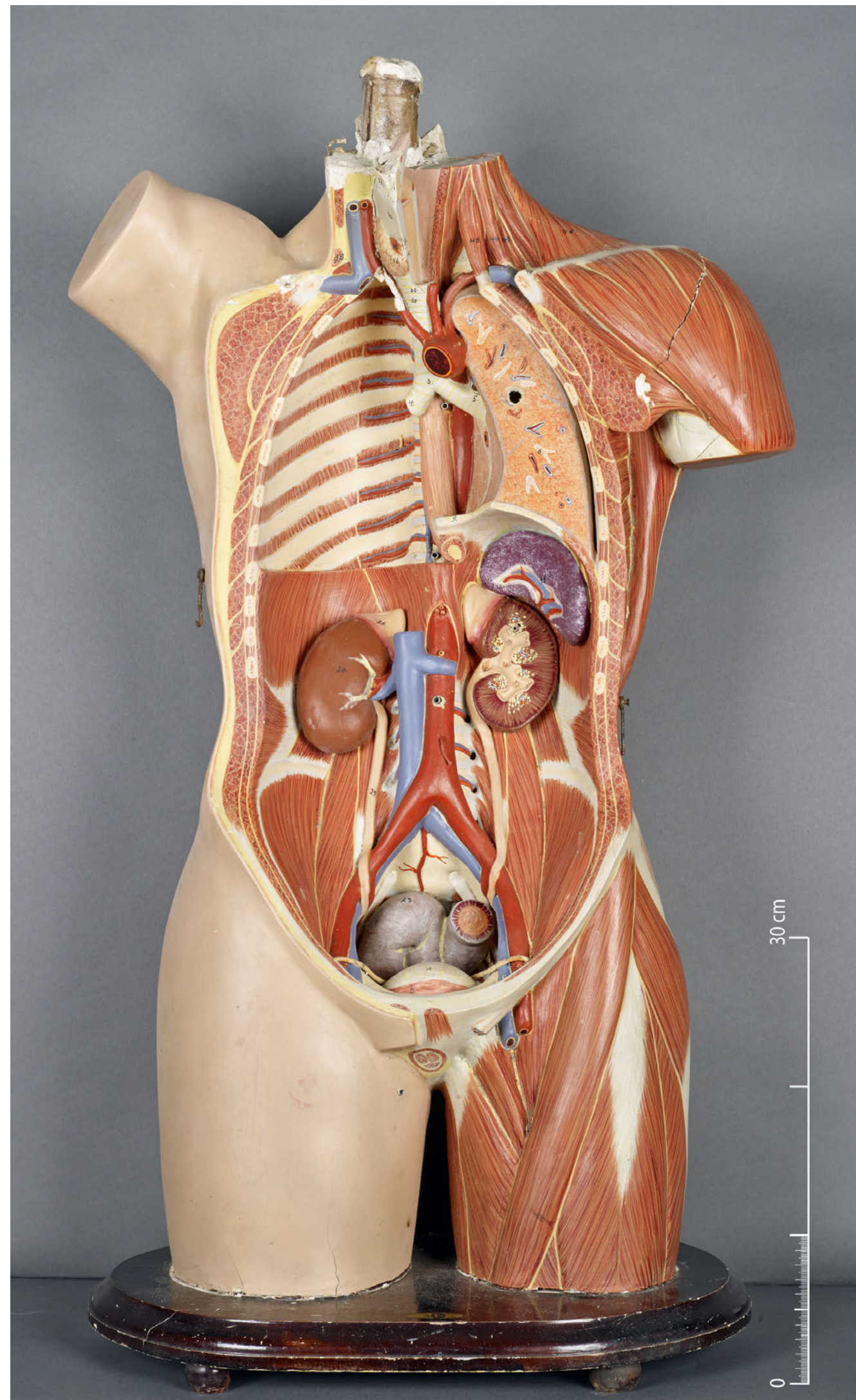
# Konservierung und Restaurierung eines Anatomischen Torsos mit Kopf aus der Lehrmittelsammlung des Deutschen Hygiene-Museums Dresden

Diplomarbeit **Jakob Fuchs**

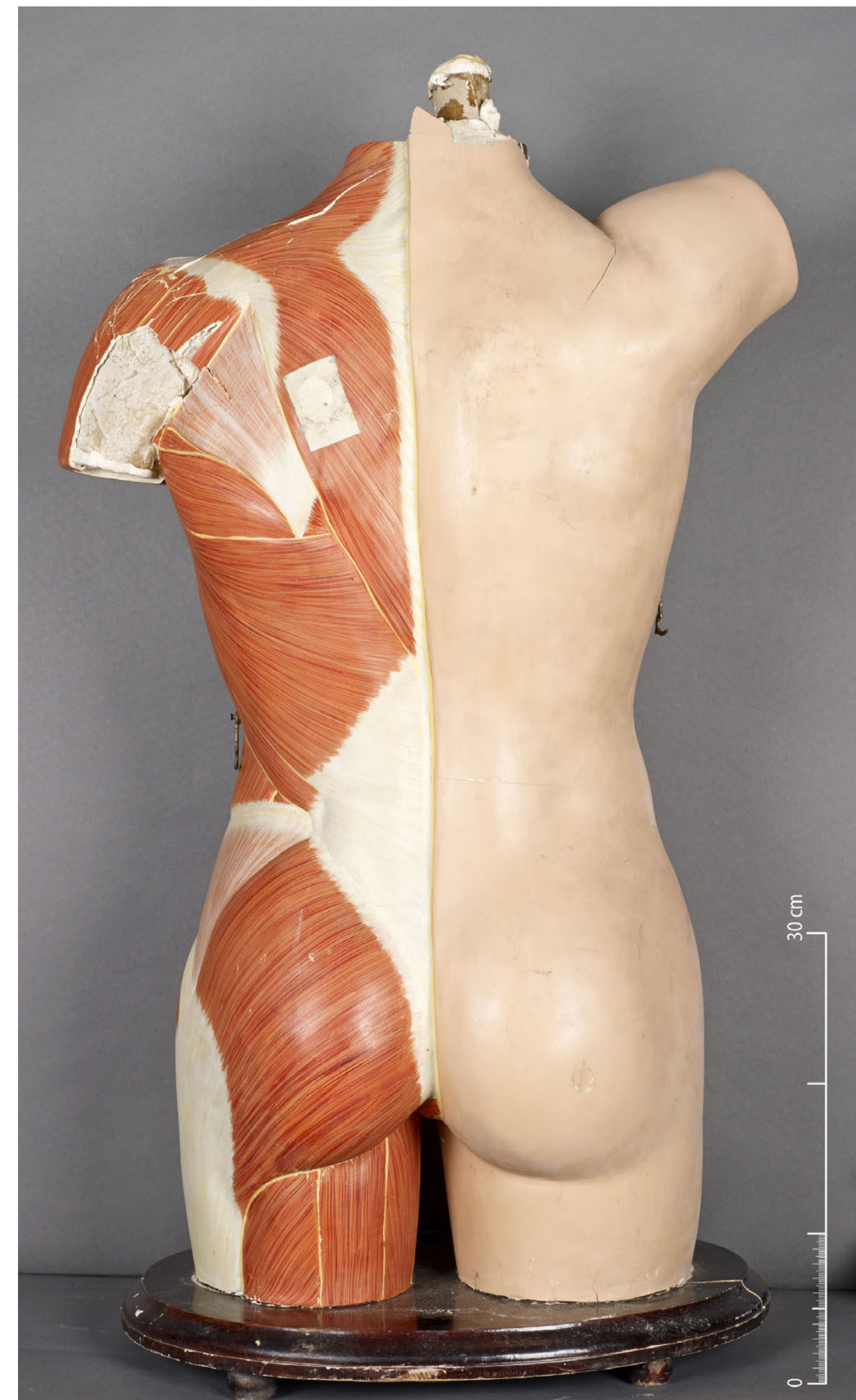
Fachklasse für **Konservierung und Restaurierung**  
von **Bildwerken und Raumaustattungen**

Betreuer **Prof. Dr. Andreas Schulze**  
**Prof. Dipl. Rest. Ivo Mohrmann**

Auftraggeber **Deutsches Hygiene-Museum Dresden**



Corpus, Vorderansicht – vor der Restaurierung



Corpus, Rückansicht – vor der Restaurierung

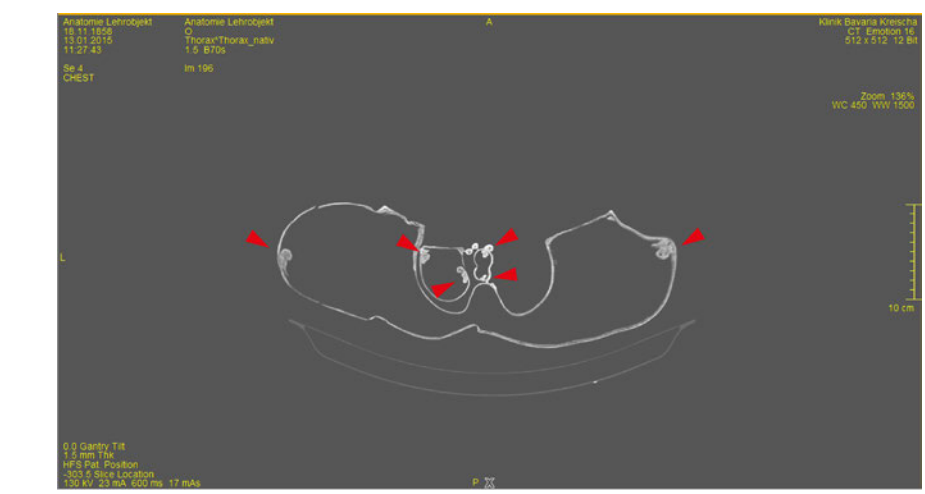
## Anatomischer Torso mit Kopf (Inv.-Nr.: DHMD 2012/469)

Der Torso mit den Maßen 98,5 x 47,5 x 31,5 (H x B x T in cm) ist entsprechend der Lebensgröße eines mittelgroßen, erwachsenen Mannes gefertigt. Einige Indizien sprechen dafür, dass er für den Lehrmittelbedarf des Deutschen Roten Kreuzes (DRK) hergestellt wurde. Nach derzeitigem Wissensstand ist er eines der wenigen noch vorhandenen humananatomischen Modelle der 1912 gegründeten und 1972 aufgelösten Firma Meusel aus Sonneberg.

Der Corpus und alle 22 zu entnehmenden Körpersegmente zeichnen sich durch eine sehr detaillierte Ausarbeitung und qualitativ hochwertige Bemalung sowie Beschriftung, respektive Nummerierung, aus. Die achtfache Teilbarkeit und detaillierte Untergliederung des Gehirns sowie einige didaktische Schnitte durch verschiedene Körperteile und die Nutzung von Klappen, lassen auf eine Verwendung des Lehrmittels im höheren medizinischen Unterricht schließen.

Der Bildträger des Torsos setzt sich aus zwei Teilen zusammen. Der äußere Teil ist eine spezielle Papiermaché-Schicht, die hauptsächlich aus Kreide, Stärkekleister, Tonmineralen und einem geringen Anteil Zellulosefasern besteht. Beim inneren Teil handelt es sich um eine Kartonkaschierung, welche zur Stabilisierung der Papiermaché-Schicht aufgeleimt wurde. Beide Schichten sind lediglich wenige Millimeter stark und alle Bauteile (Körpersegmente) somit im Inneren hohl.

Jedes Bauteil besteht aus mindestens zwei Hälften. Diese sind mittels einer Fugennaht, bestehend aus der Papiermaché-Masse, miteinander verbunden. Die beim Zusammenpressen der beiden Formerteile herausgedrückte Masse ist im Inneren der Körpersegmente noch zu lokali-



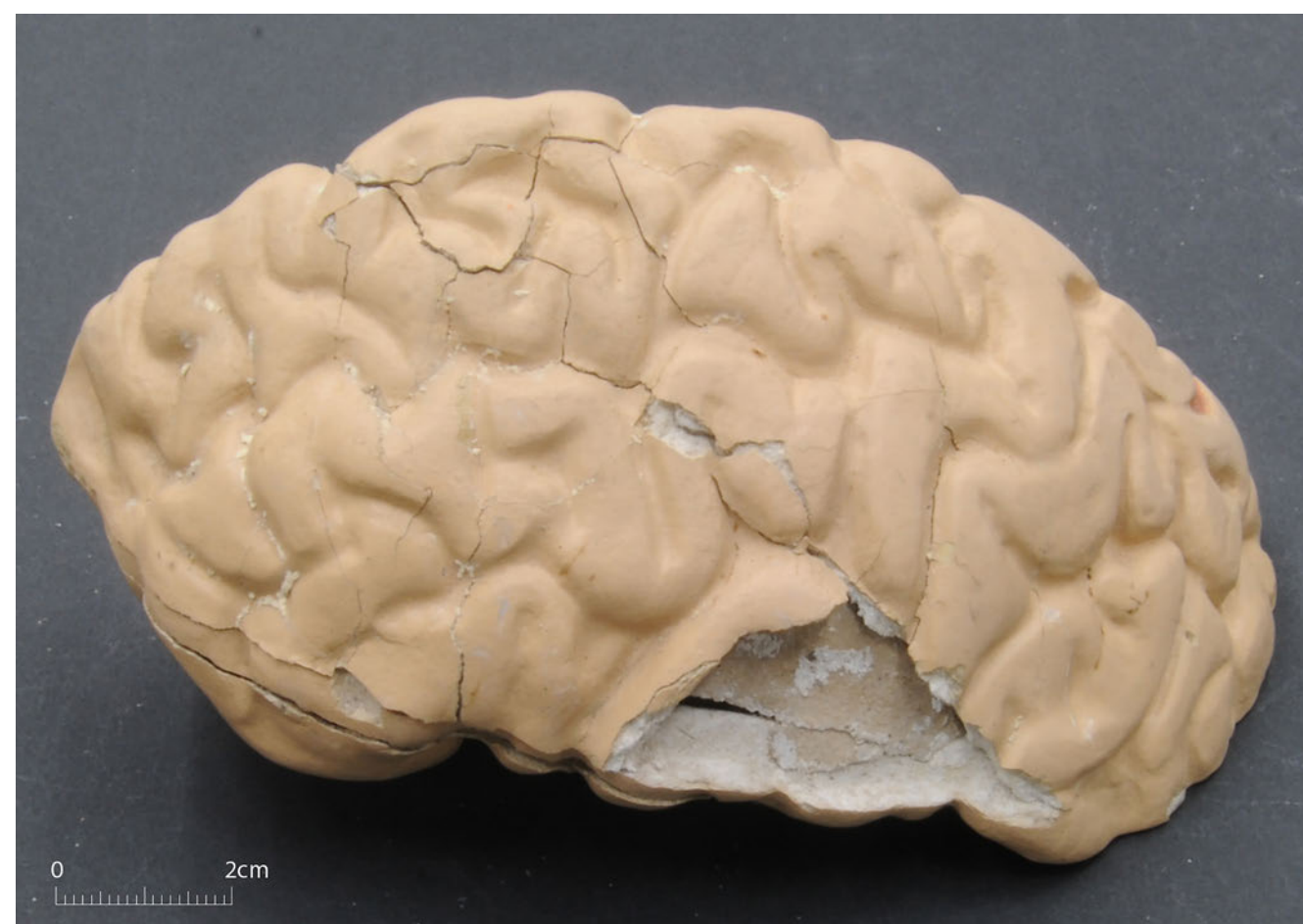Corpus, Schnittbild einer CT-Aufnahme durch die Brustregion; sichtbar sind die Fugennahte (Pfeile)

sieren (CT-Untersuchung) und gibt Aufschluss über diese, ursprünglich wohl aus der Spielzeugindustrie stammende Herstellungstechnik.

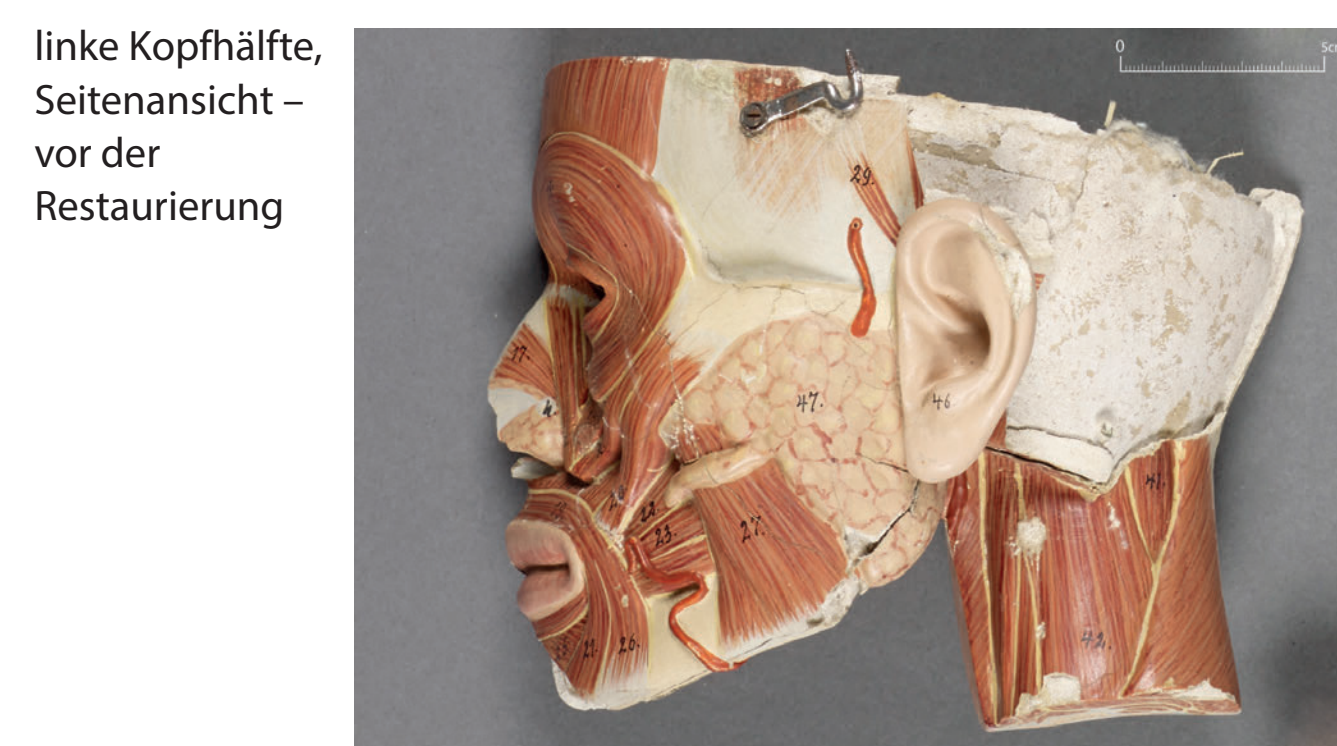
Die Fassung besteht aus einem Reaktionsgrund, in dem im Labor für Archäometrie der HfBK Dresden Nitrozellulose und Kreide nachgewiesen werden konnten. Als Bindemittel für die Farbschicht kam Polyesterharz zum Einsatz.

Die Verwendung von Polyester gibt Hinweise auf die Entstehungszeit des Torsos: Eine Fertigung vor 1930 ist hier auszuschließen. Sollte die Bemalung unter Anwendung des Aktiv- oder Reaktionsgrundverfahrens ausgeführt sein, so ist die Herstellung um ca. 1950 als wahrscheinlich zu betrachten. Bei diesem Verfahren wird der für die Reaktion notwendige Härter separat als Grundierung aufgebracht. Anschließend erfolgt der Farbauftrag; hierbei reagiert der mit Pigmenten versetzte Stammlack mit dem in der Grundierung enthaltenen Härter.

Die Befestigungselemente des Torsos setzen sich überwiegend aus Bunt- und Leichtmetallbauteilen zusammen. Ein Stecksystem aus Hohlröhren und Stiften ermöglicht die Entnahme bzw. Teilung aller 22 einzelnen Körpersegmente.

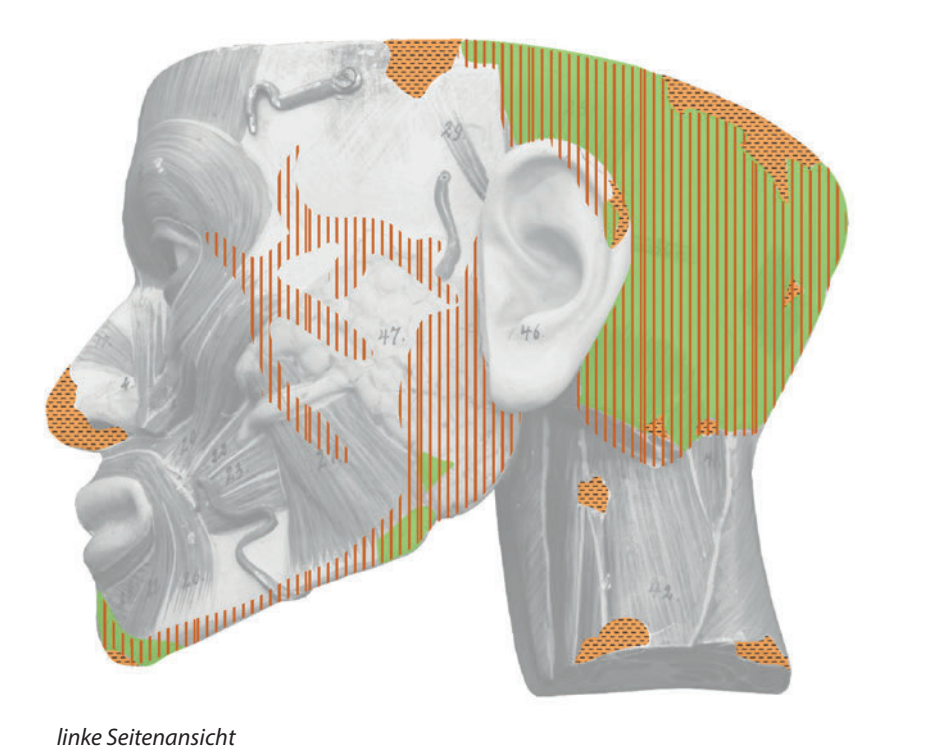


linkes Großhirnsegment, Seitenansicht – vor der Restaurierung

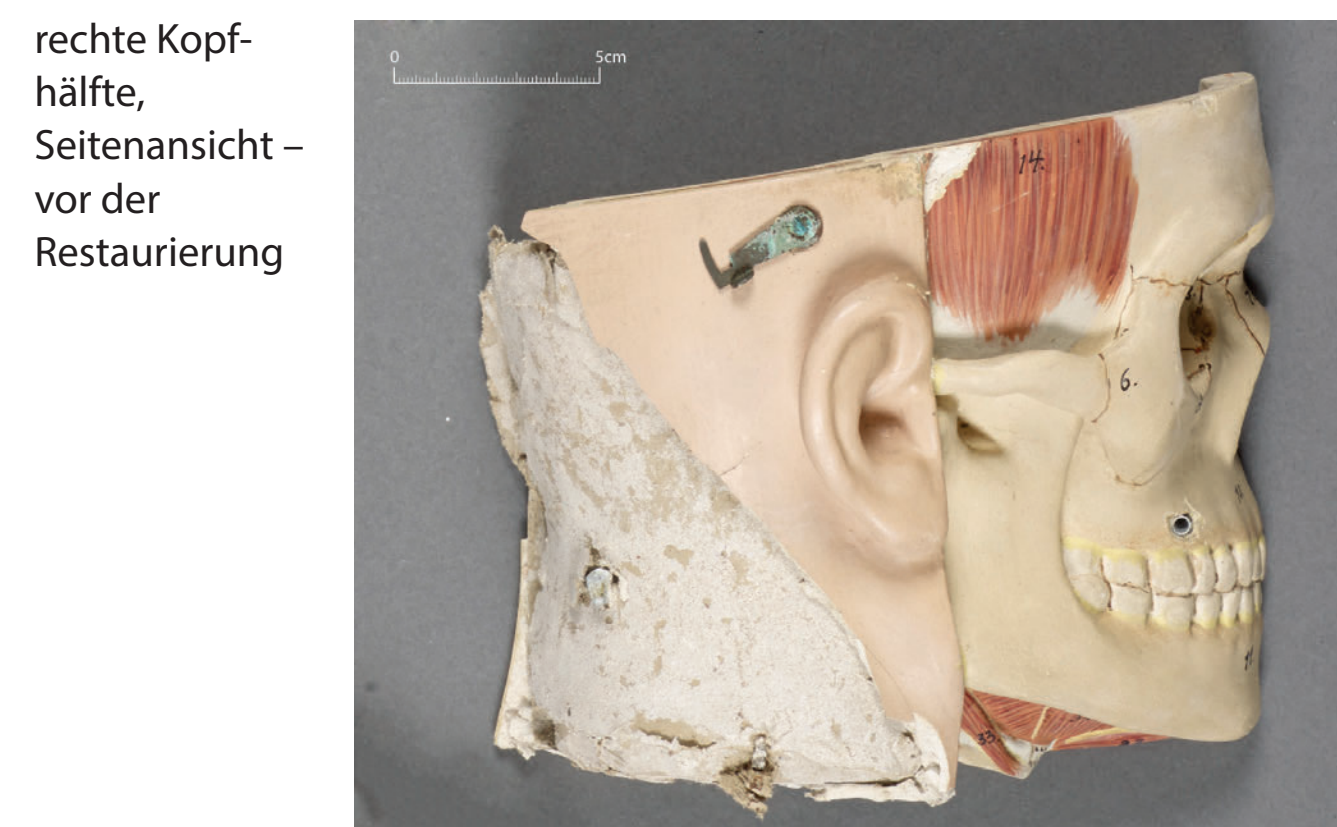

linke Kopfhälfte, Seitenansicht – vor der Restaurierung

Kartierung II durchgeführte Maßnahmen linke Kopfhälfte

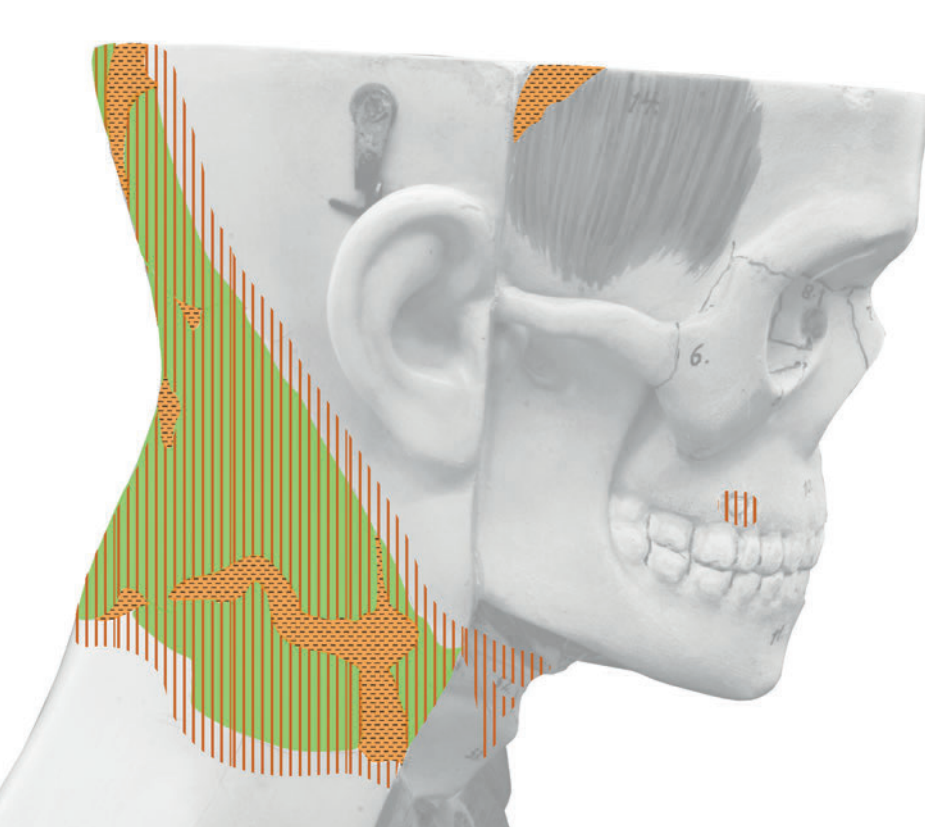


linke Seitenansicht



rechte Kopfhälfte, Seitenansicht – vor der Restaurierung

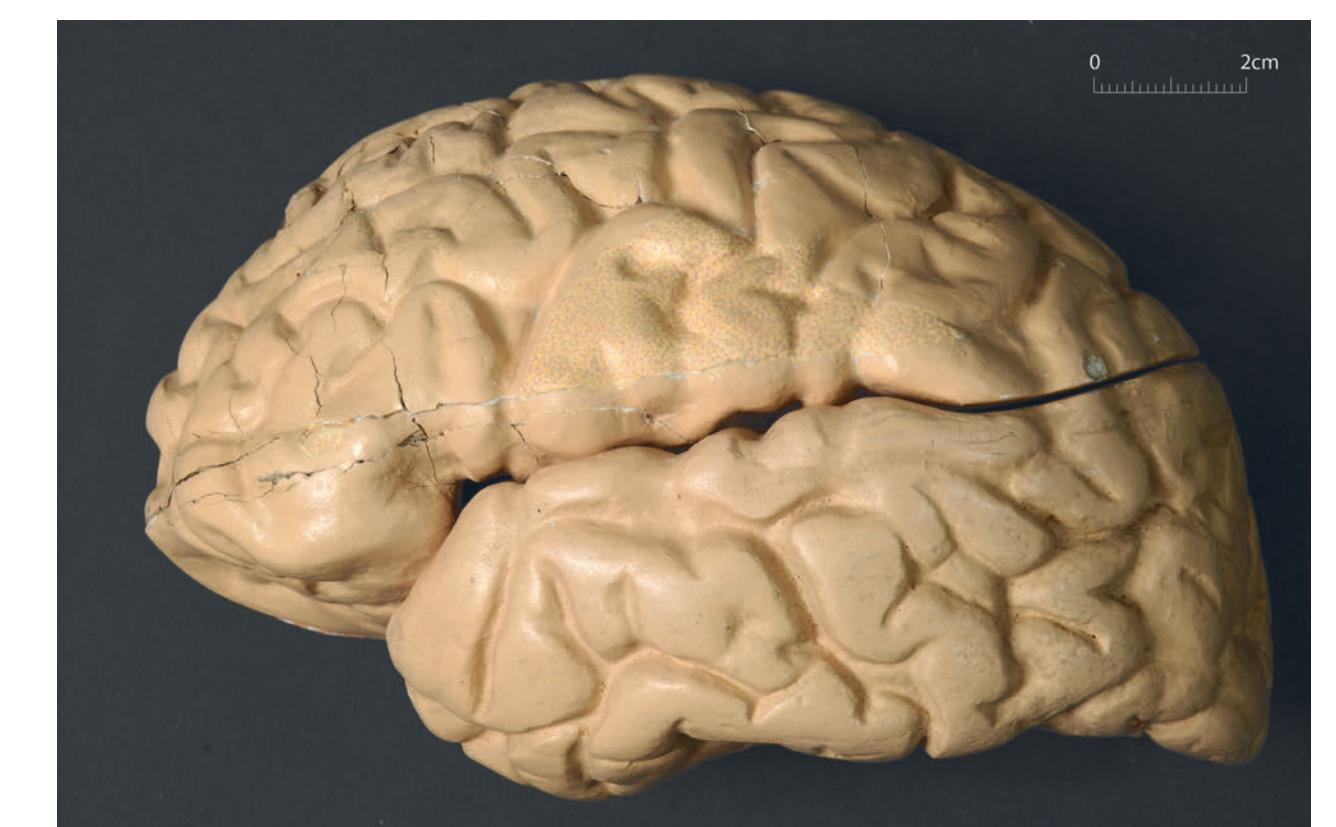Kartierung III durchgeführte Maßnahmen rechte Kopfhälfte



rechte Seitenansicht

Legende zur Kartierung II und III:

- eingebrachtes Festigungs-/Klebmittel
- zugeordnete und verleimte Fragmente
- Fehlstellenergänzungen (Kittung und Retusche)



linkes Großhirnsegment, Seitenansicht – nach der Restaurierung

## Schadensbilder

Bis auf wenige, meist sehr unsachgemäß durchgeführte Restaurierungen bzw. Reparaturen unterlag der Torso bisher keinen größeren Bearbeitungsmaßnahmen oder Untersuchungen.

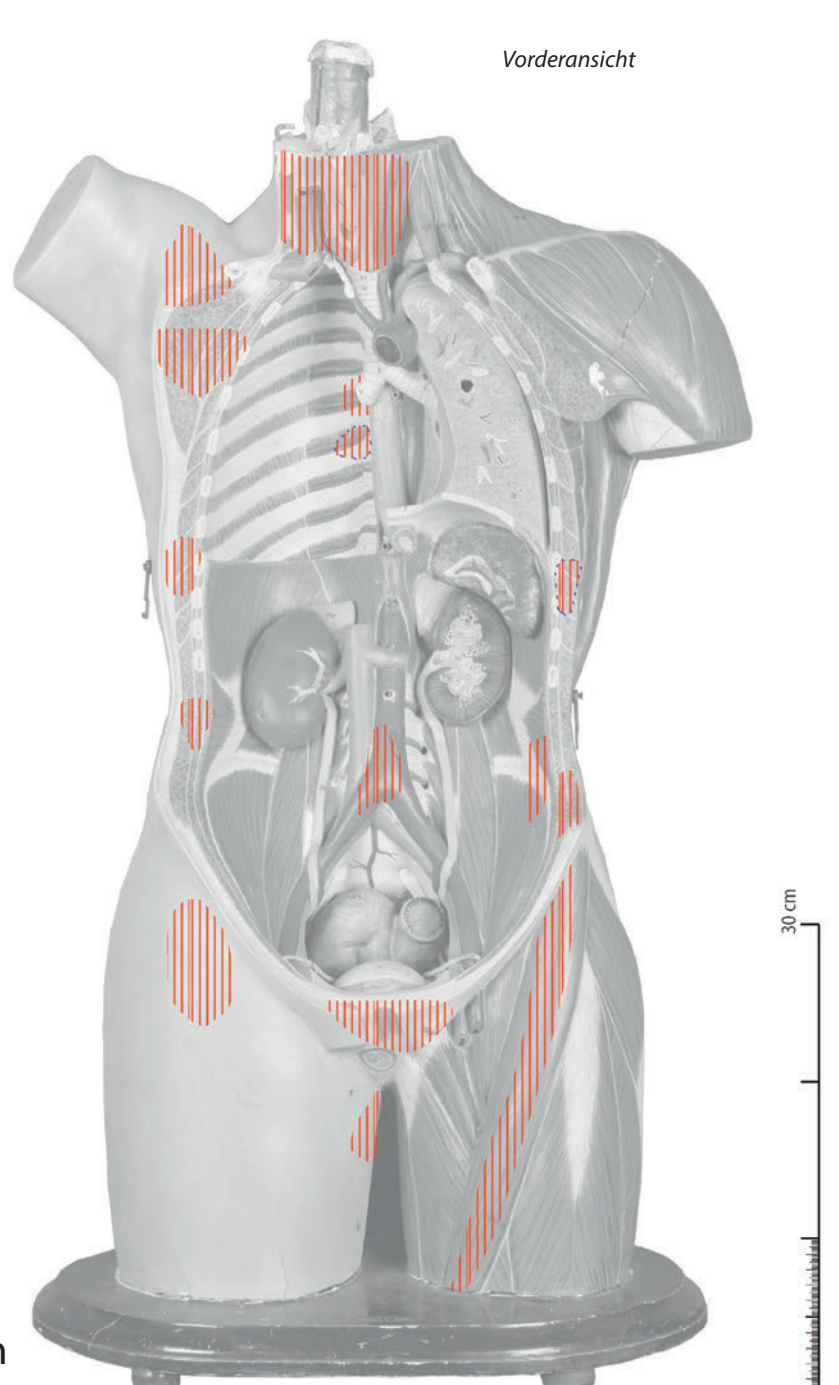
Die überwiegenden Schadensbilder am Corpus und einigen Körpersegmenten waren, sowohl die Papiermaché-Schicht, als auch die Fassung betreffend, auf ein Herunterfallen der Bauteile zurückzuführen. Die Kartonkaschierung ist, soweit erkennbar, in einem guten Zustand.

Im Zuge einer CT-Untersuchung in der Klinik Bavaria® in Kreischa stellte sich heraus, dass sich bereits im Herstellungsprozess eine partielle Schichtentrennung im Bildträger vollzogen hatte. Ursächlich hierfür war das unterschiedliche Schrumpfverhalten der beiden Werkstoffe (Papiermaché und Karton). Die größten Abhebungen sind auf der Rückseite des Corpus zu verzeichnen. Auf der Vorderseite sind sie lediglich in einigen Vertiefungen zu lokalisieren.

Durch unsachgemäßen oder häufigen Gebrauch verursachte Beschädigungen an den Befestigungselementen stellten ein weiteres, umfangreiches Schadensbild dar. Hier konnte die ursprüngliche Nutzung nicht mehr gewährleistet werden. Die Verluste von äußerer Bildträgerschicht und Fassung sowie durch Verschmutzungen oder Mikroorganismen verursachte Schadensbilder ließen sich nur in sehr geringem Maße verzeichnen. Abbauprozesse der verwendeten Materialien konnten nicht festgestellt werden.

## Kartierung I

Erhaltungszustand Corpus  
Schichtentrennung  
Bildträger



Legende:

- Abhebungen der Bildträgerschichten

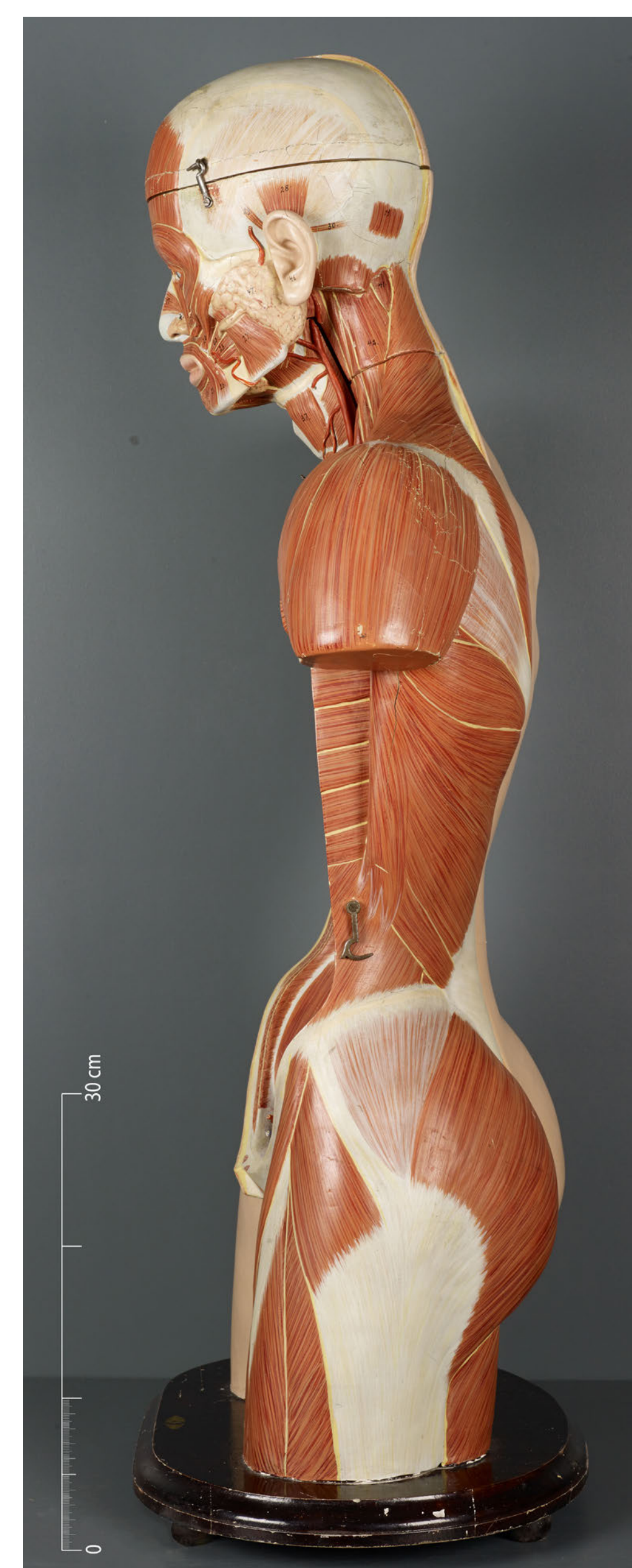
## Restaurierung

Zu Beginn der Arbeiten erfolgte die Durchführung konservatorischer Maßnahmen. Diese beinhalteten die Rückführung aller größeren gelösten Fragmente der Papiermaché-Schicht mit Fassung. Auch die rechte Kopfhälfte wurde hierbei wieder am Corpus fixiert. Bei stark deformierten Fragmenten und Bauteilen musste eine wässrige Flexibilisierung die Rückführung in die ursprüngliche Position unterstützen.

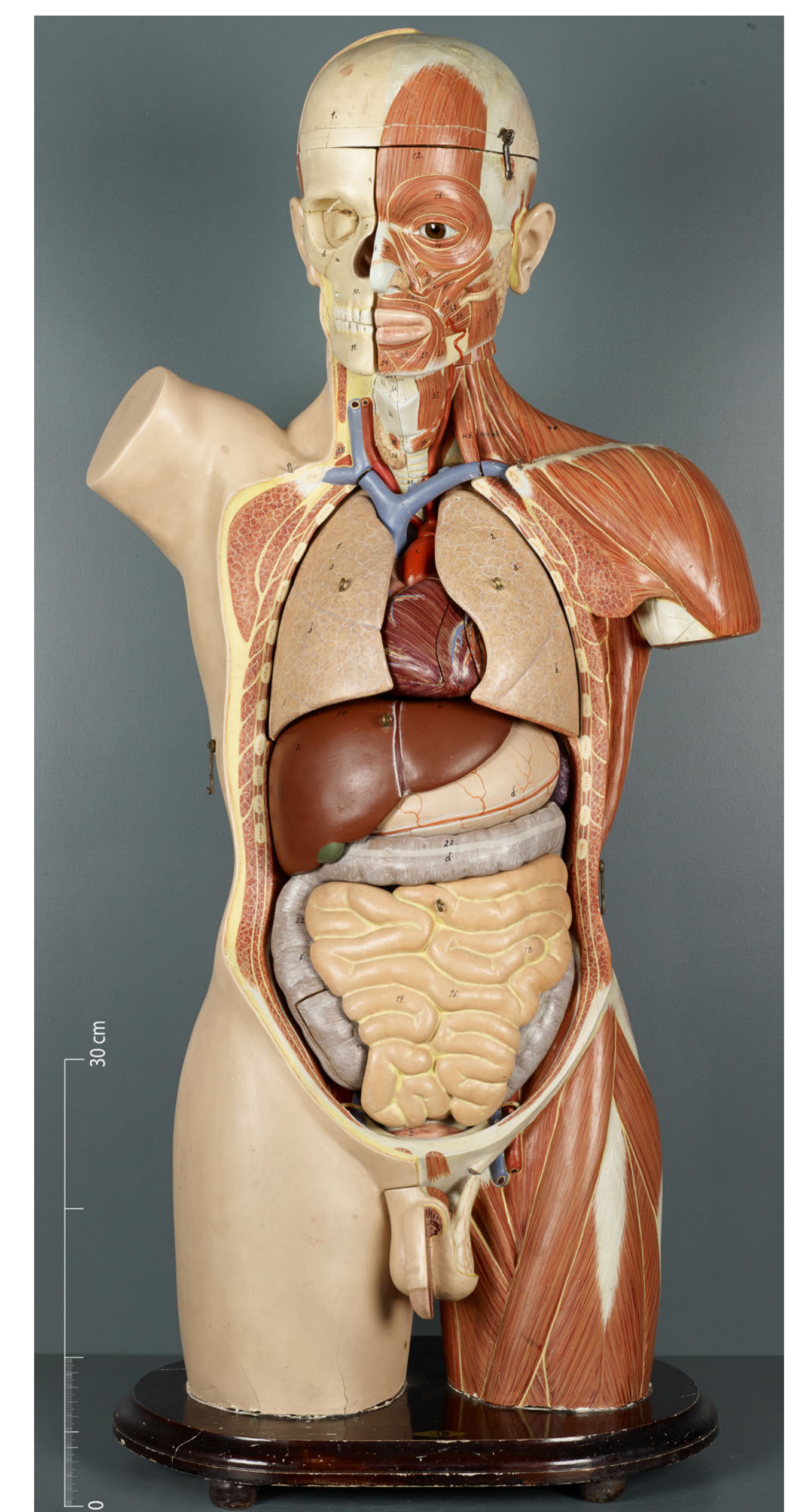
Weiterhin erfolgte eine umfangreiche Überarbeitung der Stecksysteme, deren Zielsetzung die schadensfreie Platzierung aller Körpersegmente an entsprechender Position war. Hier kamen, bis auf einige Ausnahmen, die originalen Metallteile zum Einsatz.

Die sich angliedernden restauratorischen Maßnahmen beinhalteten das Einsetzen von Kittungen und in der letzten Bearbeitungsphase die Retusche dieser Fehlstellenergänzungen. Hierbei fanden jene historischen, als auch wissenschaftlichen Aspekte gleichermaßen Berücksichtigung, die im Theorieteil der Diplomarbeit „Der restauratorische Umgang mit medizinischen Lehrmitteln – Beispiele und Diskussion“, vertiefend dargelegt wurden. So mussten die Retuschen zum einen ablesbar und somit die historischen Nutzungs- und Schadensbilder ersichtlich bleiben, zum anderen durfte es nicht zu einer Verfälschung der wissenschaftlichen Darstellung kommen. Alle Fehlstellen wurden aus diesem Grund ergänzend geschlossen. Die Wiederschließung von Gewebe-, Muskel-, Faserstrukturen und Ähnlichem erfolgte durch eine sehr feine Punktretusche. Im Fall des linken oberen Großhirnsegmentes fand unter anderem ein bauähnliches Gehirn als Vorlage Verwendung, um die Strukturen der Hirnwindungen und -furchen plastisch auszuarbeiten. Auch war die Zusammenarbeit zwischen Restauratoren, Kulturwissenschaftlern und Medizinern notwendig, um eine authentische Wiedergabe dieses Hirnareales umzusetzen. Diese interdisziplinären Absprachen sind als wesentliches Element bei der Restaurierung anatomischer bzw. pathologischer Lehrmittel zu betrachten.

Im Rahmen des Diplomprojektes konnten alle Zielstellungen umgesetzt und abgeschlossen werden.



Corpus, linke Seitenansicht mit linker Kopfhälfte, Schädeldecke und Kehlkopf – nach der Restaurierung



Corpus, Vorderansicht mit linker Kopfhälfte, Schädeldecke und Organen – nach der Restaurierung